22.

FACULTÉ DE MÉDECINE DE PARIS. N° 157.

# THÈSE

POUR

## LE DOCTORAT EN MÉDECINE,

*Présentée et soutenue le* 17 *août* 1850,

**Par Isidore LE GOUPILS,**

né au Mesnilgilbert (Manche),

Interne en Médecine et en Chirurgie des Hôpitaux de Paris.

## DE L'EXOSTOSE SOUS-UNGUÉALE.

Le Candidat répondra aux questions qui lui seront faites sur les diverses parties de l'enseignement médical.

PARIS.

RIGNOUX, IMPRIMEUR DE LA FACULTÉ DE MÉDECINE,

rue Monsieur-le-Prince, 29 *bis*.

1850

# FACULTÉ DE MÉDECINE DE PARIS.

*Professeurs.*

| | |
|---|---|
| M. BÉRARD, DOYEN. | MM. |
| Anatomie | DENONVILLIERS. |
| Physiologie | BÉRARD. |
| Chimie médicale | ORFILA. |
| Physique médicale | GAVARRET. |
| Histoire naturelle médicale | RICHARD. |
| Pharmacie et chimie organique | DUMAS. |
| Hygiène | ROYER-COLLARD. |
| Pathologie chirurgicale | GERDY. CLOQUET. |
| Pathologie médicale | DUMÉRIL. PIORRY. |
| Anatomie pathologique | CRUVEILHIER. |
| Pathologie et thérapeutique générales | ANDRAL. |
| Opérations et appareils | MALGAIGNE, Président. |
| Thérapeutique et matière médicale | TROUSSEAU. |
| Médecine légale | ADELON, Examinateur. |
| Accouchements, maladies des femmes en couches et des enfants nouveau-nés | MOREAU. |
| Clinique médicale | FOUQUIER. CHOMEL BOUILLAUD. ROSTAN. |
| Clinique chirurgicale | ROUX. VELPEAU. LAUGIER. ..... |
| Clinique d'accouchements | DUBOIS. |

*Agrégés en exercice.*

| | |
|---|---|
| MM. BEAU. | MM. GUENEAU DE MUSSY. |
| BÉCLARD. | HARDY. |
| BECQUEREL. | JARJAVAY, Examinateur. |
| BURGUIÈRES. | REGNAULD. |
| CAZEAUX | RICHET. |
| DEPAUL. | ROBIN. |
| DUMÉRIL fils. | ROGER. |
| FAVRE. | SAPPEY. |
| FLEURY, Examinateur. | TARDIEU. |
| GIRALDÈS. | VIGLA. |
| GOSSELIN. | VOILLEMIER. |
| GRISOLLE. | WURTZ. |

Par délibération du 9 décembre 1798, l'École a arrêté que les opinions émises dans les dissertations qui seront présentées doivent être considérées comme propres à leurs auteurs, et qu'elle n'entend leur donner aucune approbation ni improbation.

DE

# L'EXOSTOSE SOUS-UNGUÉALE.

## PRÉLIMINAIRES.

L'*exostose sous-unguéale* est une affection modeste, peu connue, reléguée jusqu'ici dans les recoins de la pathologie, et qui cependant serait digne d'occuper une place dans un cadre de nosographie chirurgicale. Son siége, son traitement surtout, méritent l'attention du praticien. Aussi y a-t-il lieu de s'étonner que, parmi les auteurs les plus modernes, certains l'aient laissée dans un complet oubli, comme M. Vidal et les auteurs du *Compendium de chirurgie*, ou ne lui aient sacrifié que deux mots à peine, comme MM. Nélaton et Rognetta. Ce dernier, si j'en juge par son long et savant travail sur les exostoses, n'a connu par lui-même ni l'affection ni les travaux publiés sur elle. « *Un chirurgien anglais*, écrit-il, a observé l'impossibilité de marcher librement, à cause d'une exostose formée au-dessous de l'ongle du gros orteil » (1). M. P. Boyer vient d'ajouter aux œuvres de son père un article suivi d'une observation (2). Cet article, tout incomplet qu'il est, prête à la critique ; mais il existe dans la science des éléments nombreux et importants, je me suis livré à de longues recherches. Peut-être n'aurai-je pas eu le bonheur

(1) *Gazette médicale*, 1835, p. 709.

(2) Boyer, t. 4, p. 91, 4e édit.

de tout découvrir; au moins me sera-t-il facile, avec les matériaux que je possède, de faire un travail assez complet.

Il est assez de mode, en France, d'attribuer à Dupuytren l'honneur d'avoir le premier fixé l'attention sur l'exostose sous-unguéale. L'un des rédacteurs de sa Clinique déclare : « Cette maladie n'a point été décrite, *que je sache*, par les auteurs » (1). De là sans doute l'erreur répandue chez nous; je doute beaucoup qu elle soit partagée outre-Manche. Liston n'a-t-il pas écrit : « Il est une maladie que j'ai rencontrée assez souvent et qui, *autant que je sache*, n'a encore été signalée dans aucun ouvrage chirurgical ; cette maladie est l'exostose des dernières phalanges des orteils. Dans vos nombreuses recherches (il s'adresse au Dr Duncan), vous pouvez avoir rencontré des descriptions de tumeurs ainsi situées, et j'espère que vous voudrez bien me les faire connaître. » Et le Dr Duncan répond qu'il ne connaît *aucune* description antérieure (2). Il a été rendu compte du travail de Liston de ce côté du détroit (3). A. Cooper lui-même, dans un mémoire dont la date m'est inconnue, indique clairement qu'il savait reconnaître l'exostose sous-unguéale : « J'ai rencontré, dit-il, dans ma pratique, deux cas dans lesquels une exostose s'était développée sous l'ongle du gros orteil » (4).

Mais qu'importe, pour Dupuytren, Liston et A. Cooper? André, chirurgien de Versailles, avait écrit bien avant eux, dans une observation que l'on retrouvera plus loin : « Cette cure paraîtra peut-être de trop peu de conséquence dans l'esprit de certains connaisseurs, pour en faire une observation; mais comme elle est *neuve* et

---

(1) *Clinique chirurgicale*, t. 2, p. 115, 2e édit.; 1839.

(2) *Journal d'Édimbourg*, n° 58, p. 27; 1826. Je dois à mon ami Jules Falret la traduction du travail de Liston. Comme il n'en existe pas d'antérieure, *que je sache*, je l'incorporerai dans cette thèse, selon les besoins du moment.

(3) Bulletin de Férussac. t. 14, p. 255; 1828.

(4) Traduct. de Richelot et Chassaignac, p. 597.

singulière, j'ai pensé que je pourrais faire plaisir à d'autres en en donnant les détails » (1).

On le voit de reste, *nil novi sub sole*. Peut-être avec un peu de patience enlèverait-on à André la *nouveauté* de son observation. Il existe depuis tant de temps des orteils et des exostoses! Toutefois je n'ai rien découvert qui eût trait à cette affection dans les devanciers ou les contemporains d'André : A. Paré, Mauquest de la Motte, J.-L. Petit. Boyer le père est muet à l'endroit de l'exostose sous-unguéale. Nos dictionnaires les plus complets ont imité ce silence. Au milieu de cette pénurie générale, je n'ai pas été peu surpris de lire cette proposition : « *Tout le monde* a pu remarquer l'impossibilité de marcher par une petite exostose au-dessous de l'ongle du gros orteil » (2).

De nos jours, M. Velpeau s'est occupé de cette affection (3), et Lisfranc ne s'est pas épargné le malin plaisir de mettre le professeur de la Charité en contradiction avec son propre texte, comme avec la pratique de Dupuytren (4). M. Roux a écrit de bonnes et excellentes choses, mêlées également de quelques erreurs (5); Blandin nous a laissé une leçon clinique sur les exostoses sous-unguéales (6); M. le professeur Malgaigne en a touché un seul mot, mais il lui a suffi pour faire connaître la pratique de Dupuytren (7); enfin M. Follin a publié récemment une observation que l'on retrouvera plus loin (8). Je viens moi-même de faire paraître un mémoire dont cette thèse ne sera que le développement (9).

---

(1) *Observ. prat.*, p. 401; 1756.
(2) *Dictionn. des dictionn.*, t. 4, p. 45.
(3) *Méd. opérat.*, t. 1, p. 466; t. 3, p. 207. — *Anat. chirurg.*, 3e édit., t. 2, p. 672.
(4) *Méd. opérat.*, t. 2, p. 660.
(5) *Revue médico-chirurgicale*, février 1847.
(6) *Gazette des hôpitaux*, p. 55; 1842.
(7) *Manuel de méd. opérat.*, p. 93, 4e édit.
(8) Société de biologie, novembre 1849.
(9) *Revue médico-chirurgicale*, juillet 1850.

M. Lenoir, mon maître, a vu plusieurs cas d'exostoses sous-unguéales; il en a opéré deux pour son compte. Il a bien voulu me confier les pièces; on en verra les dessins, que je dois à l'obligeance de mon collègue Charcot.

On connaît les sources où j'ai puisé. Voici maintenant l'ordre que je me propose de suivre : Je donnerai d'abord treize observations qui seront comme la base de mon travail; les deux dernières seules m'appartiennent. J'entrerai ensuite dans les détails que le sujet comporte. On trouvera, dès le début de cette étude la partie du travail de Liston, que je considère comme une excellente description générale.

## OBSERVATIONS.

I. (André.) — « La nommée M^me^ *** avait une excroissance ulcérée sous l'ongle du gros doigt du pied, qui avait acquis le volume d'une des plus grosses cerises. Ce mal était si douloureux qu'à peine pouvait-elle se *chausser, marcher, dormir et manger*. Il y avait environ trois ans qu'elle souffrait ainsi; aussi était-elle *très-maigre et très-pâle* lorsqu'on me la fit voir. Après l'avoir visitée, je trouvai que ce corps étranger chassait en haut la partie antérieure de l'ongle, et *que sa racine, en se repliant, comprimait exactement les parties voisines de cette racine*, ce qui rendait les douleurs beaucoup plus vives en cet endroit qu'à l'excroissance même... »

André attaqua la tumeur avec l'eau mercurielle. Après avoir ainsi tempéré la douleur pendant plusieurs jours et déterminé une eschare, il voulut couper cette dernière par *rouelles et par tranches*, « et de cette manière je ne pus, dit-il, en emporter que quelques écailles; je sentis pour lors très-distinctement que cette croissance était osseuse. » Nouvelles cautérisations : bientôt la tumeur se détache et tombe. « Je fus étonné de trouver un os qui avait la figure de la calotte d'un moyen champignon et qui n'approchait nullement de la figure d'une phalange : elle avait des inégalités osseuses en dessous, qui paraissaient en recevoir d'autres et semblaient être unies avec l'os sain par une *symphyse* avec moyen... J'ai toujours considéré que cette croissance osseuse était faite par un prolongement vicieux des fibres osseuses de la dernière phalange...

«Ce qui causa à la dame le plus de mal et d'inquiétude après cela fut la racine de l'ongle, qui ne put être relevée d'un jour à l'autre; je ne pus y remédier qu'en coupant l'ongle d'assez près et *en y assujettissant et y serrant une petite lame de plomb* qui, en appuyant fort sur le devant de l'ongle, obligea insensiblement la racine de se soulever...

«Au reste, cette dame n'a donné pour toute cause de cette maladie que de s'être *coupé un peu de la peau* en se coupant l'ongle... Cette cure paraîtra, etc. etc.»

II. (Dupuytren) (1). — Emery (Louise), ouvrière en linge, âgée de vingt-deux ans, *d'une bonne constitution*, bien réglée, issue de parents sains et assurant n'avoir jamais eu d'affection *vénérienne*, vint consulter Dupuytren le 28 décembre 1821.

Depuis environ deux ans, cette fille porte, à l'extrémité de la dernière phalange du gros orteil et près de son bord externe, un tubercule osseux, très-dur, *indolent*, à moins d'une forte pression; sa base large a déjeté en dehors l'ongle, qu'elle a en même temps *usé, corrodé*.

Cette fille n'assigne aucune cause à son mal; il a commencé, il y a plus de deux ans, par quelques douleurs au *bout de l'orteil*, douleurs qui n'augmentaient pas la nuit, mais qui étaient *exaspérées par la marche* et par la pression. Cette tumeur est peu à peu arrivée au volume qu'elle a maintenant. D'après le conseil de Dupuytren, elle s'est décidée à en faire pratiquer l'extirpation.

III. (Dupuytren.) — Loury (Catherine), âgée de vingt ans, couturière, demeurant rue des Arcis, n° 12, portait depuis dix-huit mois, à la partie externe et inférieure du gros orteil du pied gauche, une tumeur dure, osseuse, dont les progrès ont été fort lents, si l'on considère l'époque de son premier développement et son volume, qui égalait tout au plus le volume d'une petite noix; la maladie ne pouvait se rapporter à aucune cause connue. Cette tumeur paraissait naître au devant de la première phalange du pouce, où elle soulevait un peu l'ongle; du reste, elle n'était point douloureuse *par elle-même*, mais elle *nuisait à la marche*.

Le 8 janvier 1822, cette jeune fille se présenta à la consultation, et Dupuytren lui ayant proposé l'enlèvement de la tumeur, elle y consentit. On y procéda de la manière suivante : la malade couchée sur un lit, son pied fixé par un aide, Dupuy-

---

(1) Les six observations qui suivent sont tirées de la 2e édition de la *Clinique chirurgicale;* les cinq premières, t. 2, p. 110 à 115; la 6e, t. 4, p. 394. On ne trouve que celle-ci dans la 1re édition.

tren cerna la tumeur par deux incisions semi-ovoïdes et l'enleva en grande partie du premier coup ; quelques portions furent ensuite extirpées à leur tour, et l'on put se convaincre de ce que cet habile chirurgien avait annoncé dans sa leçon, c'est-à-dire que la tumeur était de nature osseuse et que deux substances entraient dans sa composition : à l'extérieur, de la substance compacte, et de la substance spongieuse à l'intérieur. La plaie fut pansée simplement, et la malade retourna chez elle.

Le 12, Loury s'est présentée de nouveau à nous ; la plaie, dont l'étendue est diminuée, ne fournit plus qu'une petite quantité de pus ; la guérison est complète au bout de quelques jours.

IV. (Dupuytren.) — Une jeune femme, âgée de vingt-cinq à vingt-six ans, était affectée, depuis deux ans, d'une tumeur sous l'ongle du gros orteil ; d'abord fort petite, cette tumeur grossit de plus en plus, souleva, déforma l'ongle, et rendit *la marche très-pénible*. La malade consulta alors un maréchal expert, qui crut reconnaître dans cette affection une verrue et la cautérisa. Loin de diminuer sous l'influence de cette médication, le mal ne fit que s'accroître ; la tumeur augmenta considérablement de volume, l'ongle se recourba de plus en plus, et son extrémité antérieure, renversée en arrière, *touchait presque la racine ;* il était d'ailleurs *rugueux, inégal, et d'une couleur jaune foncé*. Les souffrances que la malade éprouvait la déterminèrent à entrer à l'Hôtel-Dieu pour s'y faire traiter.

Le 3 juin, Dupuytren procéda à l'extirpation de cette exostose, à l'aide d'un bistouri ; il fit de chaque côté du gros orteil une incision semi-lunaire ; il mit ainsi à nu la tumeur osseuse située sous l'ongle, et, avec le même bistouri, la coupa complétement. Elle était d'une *plus grande dureté* qu'on ne l'aurait cru d'abord, et sa section avec cet instrument fut assez difficile ; néanmoins elle fut tout à fait enlevée. Aucune autre circonstance ne se présenta durant cette opération, qui fut très-simple et très-promptement faite (1).

V. (Dupuytren.) — Françoise Thérasse, couturière, âgée de vingt-quatre ans, entra à l'Hôtel-Dieu, le 19 mai 1817, pour se faire débarrasser d'une excroissance fongueuse qu'elle portait au gros orteil du pied droit. Elle rapporta qu'un an auparavant, quelqu'un lui ayant *marché lourdement* sur le gros orteil, du sang *s'était épanché* sous l'ongle ; puis un abcès s'était formé dans ce lieu, s'était fait jour au dehors et avait *suppuré* assez longtemps, la malade continuant toujours à mar-

---

(1) Observation déjà publiée dans le *Journ. hebdom. de méd.*, 1829, n° 37.

cher. Trois mois après l'accident, *une petite fongosité* parut sur le côté interne de l'ongle et continua à faire des progrès, malgré l'application, *neuf fois* répétée, de la pierre infernale; l'ongle était coupé à mesure que la fongosité s'accroissait. On y plaça, le 4 avril, une *ligature* qui ne détruisit que la superficie de la tumeur; enfin de l'alun ayant encore été appliqué inutilement durant plusieurs jours, après la chute de la ligature, la malade se décida à entrer à l'Hôtel-Dieu.

A la partie interne supérieure et antérieure de la première phalange du gros orteil droit, existait une petite tumeur arrondie, formant environ la moitié d'une sphère de 8 lignes de diamètre, exactement circonscrite, dure, résistante à la pression, occupant la moitié antérieure de la place de l'ongle, qui avait été coupé dans toute son étendue, fongueuse et rougeâtre à sa surface, *peu sensible au toucher*. La surface de cette excroissance *suppurait* quand la malade gardait le repos, était *saignante*, et causait des douleurs vives quand la malade marchait; elle rendait ainsi la marche pénible et donnait même lieu à quelques souffrances durant le repos.

Dupuytren, qui avait déjà vu plusieurs cas semblables, annonça que c'était une exostose naissant de la phalange et recouverte à l'extérieur de fongosités; il ajouta que l'on ne pouvait obtenir la guérison de la tumeur qu'en l'enlevant à l'aide du bistouri, et peut-être même en appliquant ensuite le cautère actuel sur la plaie; il dit cependant qu'il n'était pas certain que la cautérisation fût indispensable.

Le 20 mai, la petite tumeur, cernée avec le bistouri, fut enlevée avec facilité et assez profondément. On vit bien alors que la base adhérait à la phalange, et qu'elle était formée à l'intérieur de tissu spongieux, et à l'extérieur d'un *tissu fibro-cartilagineux recouvert de fongosités*. La cautérisation ne fut point jugée nécessaire, on se contenta de mettre de la charpie sur la petite plaie. La malade, qui avait peu souffert et perdu seulement quelques gouttes de sang durant l'opération, éprouva dans la journée quelques légères douleurs qui cessèrent bientôt; la nuit fut bonne... La cicatrice fut complétement formée le seizième jour. On fit encore garder le repos à la malade le lendemain; puis elle se leva et marcha sans ressentir aucune douleur et sans que la cicatrice en éprouvât aucun dommage.

VI. (Dupuytren.) — Louise Cassin, blanchisseuse, âgée de vingt ans, entra à l'Hôtel-Dieu le 1er mars 1817. Elle portait, au côté externe de la dernière phalange du gros orteil, une tumeur osseuse du volume d'un gros pois; l'ongle, qui *s'enfonçait dans la partie postérieure*, paraissait être la cause des douleurs. Dupuytren dit que cette tumeur était une exostose, à la circonférence de laquelle un

tissu fongueux s'était développé; que plusieurs fois il avait eu l'occasion d'en examiner de semblables *sur le cadavre*, et que l'extirpation était le seul moyen de les guérir. Le 6 avril, il cerna la base de la tumeur entre deux incisions; à son centre, il rencontra une *résistance très-forte*, qu'il surmonta avec le bistouri. La tumeur enlevée, un cautère rougi à blanc fut promené sur la plaie; le pansement fut simple, la suppuration ne tarda pas à s'établir après la chute des eschares. Plus tard, quelques portions d'ongle et d'os nécrosés se détachèrent, et la malade quitta l'Hôtel-Dieu avant la complète cicatrisation de la plaie.

La tumeur examinée présentait un petit noyau osseux de 2 à 3 lignes de diamètre; cette exostose était environnée par un *tissu vasculaire, fongueux*, de l'épaisseur de 2 lignes à peu près.

VII. (Dupuytren.) — Louise Duvillard, âgée de quinze ans, *d'une bonne constitution*, non réglée, éprouva, durant le mois de mai 1821, une douleur vive dans le gros orteil; cette douleur augmentant beaucoup *par la marche*, la malade examina son doigt et aperçut une petite excroissance sous l'ongle. Un médecin, ayant été consulté, fit appliquer de la *joubarbe pilée*, des cataplasmes émollients, puis des compresses trempées dans du vin généreux, chaud et sucré. Pendant qu'elle subissait ce traitement, la jeune malade ne pouvait marcher qu'avec beaucoup de difficulté et de douleur.

Elle entra à l'Hôtel-Dieu le 1er juillet 1821. Une petite tumeur, du volume d'un gros pois, dure, résistante, causant des douleurs par la pression, existe sous l'ongle du gros orteil droit; cet ongle est soulevé par elle, et éloigné, dans sa partie inférieure, de la face supérieure de la phalange. Dupuytren reconnaît la nature osseuse de la tumeur et se décide à l'enlever. La malade est baignée, et après quelques jours de repos, on procède à l'opération, le 6 juillet, de la manière suivante : la tumeur, circonscrite à sa base, au moyen d'une incision pratiquée avec un fort bistouri, est enlevée en totalité, sans que l'ongle soit atteint *en aucune manière*. Il s'écoule peu de sang. Un plumasseau très-mince de charpie est introduit entre l'ongle et la chair, et un cataplasme émollient enveloppe le gros orteil. Le 10, la charpie est retirée, la suppuration est bien établie, aucun accident n'est survenu... Le 1er août, l'ongle est toujours éloigné des parties molles et n'a pas encore repris sa position naturelle; cependant la cicatrisation de la petite plaie est parfaite et n'offre ni saillie ni dureté. La malade marche très-bien, ne souffre plus, et sort enfin de l'hôpital, le 4 août, en état de parfaite guérison.

Au mois d'avril 1823, Louise Duvillard se présente de nouveau à l'Hôtel-Dieu pour y être traitée d'un *ongle rentré dans les chairs* qui affectait le gros orteil droit.

Cette malade déclara que, trois mois environ après sa sortie de l'hôpital, la cicatrice s'était amollie... Dupuytren n'hésita pas à pratiquer l'enlèvement de l'ongle.

VIII. (Blandin.) — Une jeune femme, couchée dans la salle Saint-Jean, porte sur la face dorsale de la dernière phalange du gros orteil une petite tumeur dure placée à la face inférieure de l'ongle. Cette tumeur consiste dans une petite exostose ayant à peu près la forme d'un petit os sésamoïde. Ses causes sont ignorées; ainsi on ne peut attribuer son développement à la présence dans l'économie d'un virus quelconque; les cors, l'habitude de chaussures trop étroites, ne paraissent pas non plus y prédisposer. Cette affection, à mesure qu'elle fait des progrès, *occasionne souvent de vives douleurs et des accidents sérieux.* Je pense que cette production nouvelle prend naissance *dans le périoste* de la phalange qui devient le siége de l'inflammation. Plus tard cette portion des tissus s'indure et s'ossifie; mais ce n'est qu'à une époque avancée que ce petit noyau osseux, *d'abord libre,* se soude avec la face dorsale de la phalange unguéale.

Plusieurs observations m'ont mis *sur la voie du traitement* dès le commencement de ma pratique. Chez un malade qui portait une tumeur assez volumineuse de ce genre, j'ai amputé la dernière phalange; chez un autre, je me suis contenté d'arracher l'ongle et de retrancher la tumeur osseuse; des accidents *graves* (il mourut) ont été la suite de cette opération bien simple en apparence. Je pense toutefois que c'est cette dernière manière de faire qui *doit être préférée.*

Après ces réflexions, l'opération est pratiquée : l'ongle est divisé à sa partie moyenne, ses deux moitiés sont successivement arrachées; puis la tumeur est enlevée d'un coup de bistouri.

La tumeur enlevée offrait le volume d'un pois, elle était aplatie sur les deux faces, une couche fibreuse assez épaisse l'enveloppait extérieurement; au-dessous de cette couche, une lame assez mince de tissu compacte recouvrait le centre du noyau osseux, formé par du tissu spongieux; l'union de l'os avec la phalange n'était pas *très-intime.*

IX. — M. Follin montre à la Société une petite exostose développée à la face supérieure de la dernière phalange du gros orteil, et que M. Velpeau avait enlevée en taillant une sorte de lambeau osseux sur la face supérieure de cette phalange. Cette exostose, grosse comme un petit pois, existait sur un jeune homme de quinze ans, d'*une bonne santé* habituelle, et qui n'avait jamais eu la *syphilis.* Peu à peu cette tumeur avait soulevé l'ongle et amené consécutivement un *onyxis.* Dès qu'on eut enlevé la face supérieure de la phalange, il devint facile de voir le pédicule de la tumeur osseuse qui se dessinait sur le corps encore saignant de la

partie. Traitée par un pansement simple, cette plaie a promptement guéri, et le malade est sorti de l'hôpital sans que la tumeur osseuse ait reparu.

Cette petite tumeur, disséquée avec soin, nous a semblé formée, 1° par une base véritablement osseuse, facilement reconnaissable; 2° par un *épaississement considérable du périoste*, qui, étant venu s'ajouter à la base osseuse primitive, avait de beaucoup augmenté le volume de la tumeur, tellement que cette hypertrophie du périoste constituait sa plus grande partie... Cette affection s'est rencontrée deux fois, en un court espace de temps, dans les salles de M. Velpeau.

X. (M. P. Boyer.) — Le 25 mars 1835, il entra à la Maison royale de santé, où j'étais alors chirurgien, une jeune fille âgée de seize ans, qui portait au côté interne de la face supérieure du gros orteil gauche une tumeur ronde, blanchâtre, que je pris, *au premier aspect*, pour une fongosité semblable à celle que l'on voit souvent dans les cas d'ongle rentré dans la chair. Un médecin, qui l'avait vue avant moi, avait eu probablement la même idée, car il avait coupé l'ongle autour de cette fongosité, comme s'il avait eu l'intention de la détruire. Un examen *plus attentif*, basé sur la forme et l'apparence de la tumeur, me fit reconnaître que je me *trompais*. En effet, la rondeur parfaite de cette tumeur, son élévation plus prononcée au centre qu'à la circonférence, disposition qui lui donnait l'apparence d'un champignon, sa dureté et sa résistance sous le doigt, et enfin la *possibilité de circonscrire sa base avec un stylet qui appuyait sur la phalange même*, me firent bien voir que c'était une tumeur osseuse née de la phalange, et non une fongosité. De plus, il était aisé de reconnaître que cette tumeur avait *percé la peau* et n'était pas continue avec elle, et que l'ongle ne s'enfonçait pas en elle comme il s'enfonce dans la fongosité de l'ongle incarné. *Ayant donc diagnostiqué* une exostose de la face supérieure de la dernière phalange du gros orteil, je proposai à la malade d'enlever cette exostose. Le 30 mars, je fis à la peau, avec un fort bistouri, deux incisions qui circonscrivirent la tumeur dans le point de son adhérence à la phalange, *et avec des ciseaux courbes* je l'enlevai d'un seul coup. Ayant porté le doigt au fond de la plaie, je sentis quelques inégalités osseuses que je coupai avec les mêmes ciseaux, puis j'appliquai un fer rouge pour détruire tous les restes de la maladie. Le pansement fut fait à plat. La plaie suppura; je donnai des bains alcalins, tant pour accélérer la cicatrisation que pour diminuer l'engorgement survenu dans les parties molles. La cicatrisation ne fut complète que dans les premiers jours de mai. La jeune fille sortit, le 7 mai, parfaitement guérie de l'opération que je lui avais pratiquée, mais menacée d'avoir *un ongle incarné*, par suite de la section de l'ongle faite par le médecin qu'elle avait consulté. Je crois que la cicatrisation ne s'est tant fait attendre qu'à cause de la cau-

térisation de l'os par le fer rouge, et si j'avais une autre occasion de pratiquer cette opération, *je ne ferais pas de cautérisation.*

XI. — Vous avez remarqué une jeune fille, nommée Anna Munhausen, âgée de dix-sept ans, domestique, entrée à l'hôpital le 10 mars 1847. Cette jeune fille porte, sous l'ongle du gros orteil du pied gauche, une tumeur rouge qui soulève l'ongle et tend à le déplacer, tumeur qui, par la pression, laisserait échapper du sang. Lorsque la malade *est au repos*, elle ne ressent aucune douleur; mais *lorsqu'elle marche,* elle éprouve parfois une grande gêne et parfois une douleur assez vive, par suite de la pression exercée par le sol et la chaussure sur cette tumeur... (1)

XII. — Thiéfine (Catherine), seize ans, blanchisseuse, *se portant bien*, mais non réglée, entre, le 15 mars 1850, à l'hôpital Necker, salle Sainte-Marie, n° 9, pour être traitée d'une petite tumeur qu'elle porte à l'extrémité unguéale, en haut et en dehors du gros orteil droit.

Jamais elle n'avait souffert du pied droit, lorsqu'il y a un an environ elle se trouva gênée par une *chaussure trop courte* pour ce même pied. Afin de s'accommoder à cette chaussure, elle fléchissait légèrement les orteils, et surtout le gros, de telle sorte que la marche se faisait sur l'extrémité et le côté externe de ce dernier. Au bout de quelque temps, Catherine s'aperçut qu'elle ne pouvait plus *curer l'ongle* du gros orteil droit : la pointe des ciseaux glissait facilement sous la *moitié interne* de l'extrémité unguéale; mais elle s'arrêtait vers la *moitié externe*, sous laquelle la pointe d'une épingle pouvait à peine glisser. Vers le mois de juillet, elle fit couper par sa mère, et aussi près que possible de son origine, la moitié externe de l'ongle. C'est alors seulement qu'elle s'aperçut qu'elle portait une petite tumeur dont le relief était déjà appréciable. Avant l'excision de l'ongle, elle avait remarqué un écoulement sous son bord externe. Un médecin, qui ne se doutait pas de la nature de l'affection, conseilla de mettre du cérat sur la tumeur. Celle-ci était dure, et recouverte d'une petite peau luisante. Elle fut cautérisée, à cet hôpital, quelques jours avant l'entrée de Catherine, par un autre médecin, ne sachant, lui non plus, ce à quoi il avait affaire.

Voici l'aspect du gros orteil au moment de l'entrée : ongle *soulevé, déjeté en dedans*, *taillé obliquement* à l'angle externe; tumeur à ce même angle, faisant un relief égal à la moitié d'une petite aveline. Elle est dure, bien limitée, sans collet

---

(1) Note recueillie à la clinique de Reims par Lion, externe des hôpitaux de Paris.

appréciable au toucher, ne jouit d'aucune mobilité; d'un aspect noirâtre, dû, sans nul doute, à la cautérisation; car, si on arrache la pellicule superficielle, on voit que *la tumeur est rosée*. M. Lenoir, prévenu par son expérience antérieure, reconnut à première vue, et sans toucher, une exostose sous-unguéale. Entre l'abrasion de l'exostose et l'amputation dans l'article de la dernière phalange, l'habile praticien choisit ce dernier mode d'opérer, attendu qu'il a vu un cas de mort suivre le premier (Blandin).

L'amputation à lambeau inférieur est pratiquée, le 20 mars, après l'éthérisation préalable. Rien de spécial dans les tissus adjacents à la tumeur. Quant à la tumeur elle-même, en voici la forme : oblongue d'avant en arrière; légèrement semi-lunaire, avec concavité en dehors; offrant un collet sensible à son point d'implantation; distante de l'extrémité libre de la phalange de 2 mill.; son plus grand relief est, en avant, 7 mill.; en arrière, le relief n'est plus que de 4, différence qui s'explique par la *pression de l'ongle*. Une petite échancrure, pratiquée avec le bistouri, laisse voir une structure osseuse, mais spongieuse; à l'extérieur, une petite lamelle de tissu compacte; la face inférieure de la phalange commence elle-même à se déformer.



La cicatrisation est complète neuf jours après l'opération; mais la malade ayant marché trop tôt, sans doute, il se forma une petite fistule dont l'oblitération se fit attendre une semaine environ. Catherine est revenue nous revoir depuis sa sortie, et elle nous a affirmé n'éprouver aucune gêne dans la marche, bien que déjà elle ait fait d'assez longues courses.

XIII. — Martin (Marguerite), seize ans, domestique, 42, rue de Sèvres, d'une constitution évidemment lymphatique, mais d'une bonne santé habituelle, non réglée, entre à l'hôpital Necker, le 26 juillet 1850, pour une affection du gros orteil gauche. Elle n'a jamais reçu de coups sur la partie malade, n'a jamais souffert de ses chaussures, excepté depuis quinze jours : une bottine neuve la gêne considérablement à gauche.

L'ongle est soulevé en totalité, *bombé* à sa partie moyenne, surtout dans les deux tiers internes; ni l'un ni l'autre bord ne plongent dans les chairs. On voit un tissu rougeâtre à travers l'ongle; sous son extrémité, existe un amas de pus desséché au contact de l'air; on peut en faire sourdre en appuyant sur la face supérieure de l'ongle. Cette pression donne la sensation d'un corps dur, sous-jacent, et détermine des douleurs assez vives. Un stylet introduit sous l'ongle s'arrête bientôt contre un corps résistant. La malade ne souffre pas dans le repos; mais dès qu'elle marche, elle éprouve à l'extrémité de l'orteil et au pourtour

de l'extrémité fixe de l'ongle des douleurs assez vives, surtout si le pied heurte un obstacle ou repose sur un sol inégal.

Tout porte à croire que nous avons affaire à une exostose : M. Cusco pense qu'à la rigueur ce pourrait être tout simplement une fongosité, résultat possible d'un abcès sous-unguéal. Le premier diagnostic est vérifié, le 29 juillet, par l'arrachement de l'ongle, qui ne tenait plus à la phalange que par la racine. On voit alors une tumeur rougâtre, peu ou point fongueuse, oblongue d'avant en arrière : ce diamètre pouvait avoir $0^m,015$, tandis que le transversal n'avait plus que $0^m,012$. On étudie la tumeur : elle est dure, résistante sous le doigt. Au premier abord, on serait tenté de la croire mobile, sans doute à cause des parties molles qui l'enveloppent; mais on ne tarde pas à reconnaître que la mobilité n'existe pas.

Le 30. La tumeur est circonscrite de manière à détruire la matrice, et l'abrasion est ensuite pratiquée avec le bistouri ordinaire. Aucune résistance sous le tranchant de l'instrument; cependant on aperçoit un pédicule osseux qui s'implante sur la phalange : on en emporte successivement deux rouelles. Pansement à plat. — Ces deux petites opérations ont été pratiquées après l'éthérisation préalable.

Voici l'étude des parties enlevées : une lamelle très-mince de tissu compacte entoure le pédicule constitué intérieurement par du tissu spongieux; la tumeur osseuse se limite mal à la périphérie; les fibres osseuses, de plus en plus rares, plongent dans un tissu d'aspect squirrheux, au milieu duquel elles se perdent sans *lamelle compacte périphérique*. Ce tissu blanchâtre, continu avec le tégument, *sans démarcation* appréciable, crie légèrement sous le scalpel; il est épais d'au moins $0^m,003$ en dehors des fibres osseuses.

5 août. La plaie est en bon état, le point qui répond au pédicule de l'exostose est grisâtre; au demeurant l'état général est parfait.

## Étude sur l'exostose sous-unguéale.

*Définition.* — Cette affection, comme son nom l'indique, est une tumeur osseuse située sur la phalange unguéale en dessous de l'ongle, qui, en se développant, amène la déformation de ce dernier et cause d'autres accidents dont la gravité varie.

*Généralités.* — (Liston) « Cette tumeur, quoique d'un volume relativement insignifiant, produit souvent, à cause de sa situation, une

douleur considérable au malade et produit fréquemment une *claudication* notable. Le *gros orteil* est celui qui est le plus communément atteint, mais j'ai également rencontré des cas dans lesquels *les plus petits orteils* étaient le siége de l'affection. La tumeur apparaît sur *le côté de l'ongle* et est recouverte par une peau *analogue* aux téguments. Une extrême *dureté* et l'*immobilité* la caractérisent principalement. La portion nouvellement formée est de la même consistance que l'os duquel elle provient, et sans mélange aucun de substance cartilagineuse ou plus molle. Quelques-unes de ces tumeurs adhèrent par une *pointe étroite;* d'autres, au contraire, ont une *large attache*. On en a rencontré de différentes grandeurs. Je vous envoie des esquisses de *cinq* échantillons d'une collection, mais j'en ai vu *beaucoup* d'autres cas, indépendamment de ceux-là, et dont les préparations ont été faites. Dans le premier cas, la tumeur fut enlevée, mais elle reparut bientôt avec tous ses caractères antérieurs de douleur exagérée par la pression ou le mouvement. On pratique alors l'amputation dans le milieu de la seconde phalange. Depuis cette époque, j'ai l'habitude ..... »

*Anatomie pathologique.* — J'étudierai les altérations survenues : 1° du côté de l'ongle, 2° du côté des parties molles, 3° du côté de la phalange.

1° L'ongle peut se présenter dans différents états, selon que le malade l'aura laissé dans son intégrité ou en aura excisé une partie pour se soustraire à la douleur.

Si l'ongle a été épargné, on pourra observer qu'il est déjeté de côté et soulevé à son extrémité libre, avec tendance de son extrémité fixe à comprimer les parties molles (I). On conçoit que cette double déviation est d'autant plus prononcée que l'exostose est en même temps plus latérale, plus développée et plus voisine de la matrice. J'ai vu l'ongle soulevé en totalité et bombé dans une partie de son étendue (XIII). D'autres fois son extrémité libre, inégale, rugueuse, de couleur jaune foncée, se roule sur elle-même en trompette et vient

presque toucher la racine (IV). Le tissu unguéal, usé, corrodé (II), très-aminci, décoloré, frappé de mort partiellement ou en totalité, peut même être perforé (Lisfranc). En résumé, l'ongle est soulevé, déformé, sa matrice est distendue; autant de circonstances qui déterminent une douleur plus ou moins vive (Roux).

Si l'ongle a été excisé à un point assez reculé pour permettre à l'exostose de se développer librement, on devine que sa principale altération consistera dans l'excision elle-même. Si celle-ci n'est pas renouvelée à temps, l'ongle, en repoussant, viendra s'imprimer dans les parties molles de la tumeur (VI), si elle fait un relief notable, et pourra ainsi déterminer des excoriations et rendre l'exostose fongueuse. Il doit être rare que l'excision de l'ongle soit faite à temps pour empêcher ses déformations; nous avons vu un cas où l'excision était pratiquée depuis longtemps, et l'ongle n'en était pas moins soulevé en dehors avec projection vers le bord interne (XII).

2° L'état des parties molles est excessivement variable. La tumeur peut être recouverte par une peau analogue aux téguments (Liston) ou par une pellicule d'un brillant rosé (XII). On l'a vue, et c'est assez commun, présenter l'aspect de fongosités purulentes et rougeâtres que l'on peut apercevoir (Lisfranc) à travers le tissu corné qui les recouvre, ou qui viennent faire saillie sous le bord de l'ongle comme dans l'onyxis, ou qui encore peuvent exister à l'air libre, une portion de l'ongle ayant été excisée (V). Elles saignent ou suppurent, selon que le malade marche ou se tient au repos (V). Sous le derme, le tissu cellulaire est mou ou condensé, selon qu'il existe ou non des fongosités. On a vu l'exostose environnée par un tissu vasculaire fongueux de l'épaisseur de 2 lignes (VI). J'ai observé une exostose formée en grande partie d'un tissu d'aspect squirrheux, sans derme appréciable (XIII). Un observateur a noté que la tumeur avait percé la peau et n'était pas continue avec elle, ce qui permit de circonscrire la base avec un stylet (X).

3° La phalange est en réalité la partie qui offre le plus d'intérêt au point de vue anatomo-pathologique, comme au point de vue

chirurgical. L'exostose sous-unguéale est un vrai type des exostoses épiphysaires; elle est le plus souvent, selon l'expression pittoresque de Hunter, une substance osseuse qui pousse du sein de la phalange, comme les cornes de la tête d'un bouc. Elle s'élève de la phalangette à la manière des apophyses naturelles et affecte la forme pyramidale (Dupuytren), mais plus fréquemment, je pense, celle d'un tubercule ou d'un champignon. Est-ce là le mode régulier, général, de formation? Je ne le crois pas. Elle peut prendre naissance dans le périoste même, s'indurer et s'ossifier ensuite; et ce n'est que plus tard que, d'abord petit noyau osseux, à existence individuelle, elle se soude à l'os (André, Blandin, P. Boyer). Il y aurait donc deux modes d'évolution, le point de départ pouvant être dans l'os ou dans le périoste.

Quoi qu'il en soit, étudions la tumeur en elle-même. Son mode d'implantation sur l'os se fait tantôt par un pédicule avec un collet plus ou moins rétréci, tantôt par une large base (Liston). Son siége varie; on l'a vue jusque sous la matrice unguéale (Lisfranc); mais ordinairement plus ou moins voisine de l'extrémité phalangienne, plus ou moins latérale par rapport à l'os, elle affecte différentes manières d'être. Arrondie à sa surface, polie quelquefois, elle est d'autres fois irrégulière et rugueuse. Le volume varie entre celui d'un pois, d'une cerise, d'une aveline; mais si petit qu'il soit, il est toujours notable en raison de son siége. Il serait peut-être permis d'affirmer que ce dernier ne prend de l'accroissement que pendant le développement de la phalange (Roux).

Quand on examine une phalange surmontée d'une exostose, il est facile de voir que celle-ci est comme projetée vers l'extrémité libre. Ce mouvement, qui n'est indiqué nulle part, est dû, je n'en doute pas, à la pression combinée de l'ongle et de la chaussure (1).

Le périoste qui enveloppe l'exostose, tantôt d'une épaisseur nor-

---

(1) Voir, pour tous ces détails, les figures de Liston.

male, peut en acquérir une tellement considérable qu'il constitue à lui seul presque toute la tumeur (IX). Une coque de tissu compacte d'une épaisseur variable limite l'exostose à la périphérie, mais cette coque peut être remplacée par un tissu fibro-cartilagineux recouvert de fongosités (V). J'ai vu les fibres osseuses plonger individuellement dans un tissu squirrhoïde, sans lamelle compacte périphérique (XIII). Quant aux tissu constituant, il est spongieux chaque fois que la nature est indiquée ; il peut offrir parfois une dureté assez considérable (IV et VI). Quel n'a pas été mon étonnement de lire, dans M. P. Boyer, que l'*intérieur de la tumeur n'est jamais osseux!* Cependant, selon le même auteur, la coque de tissu compacte renferme une substance *spongieuse*. Il serait difficile d'accumuler plus d'erreurs en aussi peu de lignes.

Voici la description exacte *de ce tissu spongieux qui n'est pas osseux*, d'après une exostose que j'ai fait scier, et que l'on voit ici beaucoup plus grande que nature; la lamelle de tissu compacte a été enlevée à la partie supérieure. Au point de jonction de la tumeur avec la phalange, on voit le tissu compacte de cette dernière se prolonger de 3 millimètres environ dans la base même de l'exostose. Le reste de cette base a la plus grande analogie avec la portion de phalange qui la supporte. La trame du tissu me paraît identique, mais celle-ci change à mesure que l'on s'approche de la périphérie. Le tissu devient infiniment plus spongieux, et les aréoles diminuent manifestement de dimensions.

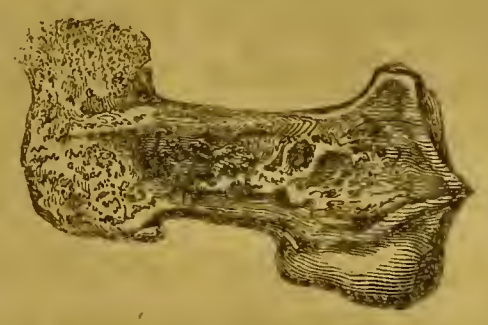

*Étiologie.*—Il me paraît difficile d'assigner dès aujourd'hui les causes de cette singulière et intéressante affection. Toutefois je crois pouvoir donner l'adolescence et le sexe féminin comme causes prédisposantes. En effet, les sujets dont l'observation a été publiée sont compris, pour la plupart, entre quinze et vingt ans; je n'en ai pas trouvé qui eussent dépassé la vingt-sixième année. Ces faits vien-

nent à l'appui de cette observation pathologique, que chez les sujets peu âgés les os. d'une petite longueur, sont surtout prédisposés aux exostoses. C'est le contraire, on le sait, pour l'âge adulte. Cette loi pathologique, d'une vérité mathématique pour l'exostose sous-unguéale, d'une vérité moins rigoureuse sans doute pour les autres exostoses, est formulée avec bonheur dans le travail du professeur Roux.

Les treize observations que l'on a pu lire ont trait à de jeunes filles, celle de Follin (IX) fait seule exception ; mais déjà il résultait de la pratique de Dupuytren et d'un fait indiqué par M. Velpeau, que le sexe masculin n'est pas exempt de l'exostose sous-unguéale.

Y aurait-il des professions qui seraient plus exposées à cette affection ? Je ne le pense pas. Toutefois j'ai noté quelque chose d'assez bizarre, et pour cette raison je veux l'indiquer. La profession est indiquée sept fois ; or, cinq des jeunes personnes étaient lingères, couturières ou blanchisseuses, les deux autres étaient domestiques.

Les vices constitutionnels, et c'est un fait signalé avec soin par la plupart des observateurs, spécialement pour le vénérien, n'entrent pas en ligne parmi les causes de cette affection. Le scrofuleux doit être mis de côté : quatre fois il est noté d'une manière toute spéciale que les malades ou avaient une bonne constitution ou jouissaient d'une bonne santé habituelle, une seule fois il y a prédominance du système lymphatique (XIII). Cette particularité indique tout de suite une démarcation réelle entre l'exostose sous-unguéale et les exostoses ordinaires, qui si souvent ont leur raison dans la syphilis ou la scrofule. Quant aux causes déterminantes, on les a ignorées le plus souvent ; au moins a-t-on négligé de les indiquer. La malade d'André se coupe la peau en pratiquant l'excision de l'ongle (I). On a marché lourdement sur le gros orteil d'une autre malade ; du sang s'est épanché, et la suppuration s'est établie (V). J'ai noté l'usage prolongé d'une chaussure trop courte (XII).

Cependant tout effet doit avoir une cause : avant de la chercher, entrons dans l'étude du siége de la maladie. L'exostose sous-unguéale

se rencontre presque toujours sur le gros orteil, et souvent vers son bord externe. Je n'ai point vu que Dupuytren l'eût observée soit aux autres orteils, soit aux appendices des membres supérieurs, bien qu'il « ait eu l'occasion d'extirper une trentaine de ces tumeurs. » Mais Liston a « rencontré des cas dans lesquels les plus petits orteils étaient le siége de l'affection. » M. Cusco a amputé la phalangette du quatrième orteil pour une tumeur de cette nature (service de M. Michon). M. Velpeau et Lisfranc l'ont rencontrée aux petits orteils et même aux doigts de la main. Mais je ne connais point d'observations publiées où l'affection eût son siége ailleurs qu'au gros orteil.

A quoi tient ce privilége fâcheux pour le gros orteil? L'analogie va nous forcer d'avouer que c'est à la compression. Voici la position relative des orteils dans la chaussure : le gros, le plus puissant par son volume et par sa longueur, pose directement à plat; les quatre autres, rangés sur une ligne oblique, pressés les uns contre les autres, posent en grande partie sur leur pulpe, de façon que l'ongle est obliquement situé de haut en bas et d'arrière en avant. Dans cet agencement, quelles sont les parties qui se prêtent à la pression des chaussures? Évidemment la face externe du petit orteil, les articulations des phalanges entre elles des trois moyens, l'ongle et l'extrémité libre, ainsi que le bord interne du gros orteil. Les points désignés pour les quatre derniers doigts se trouvent être le siége favori des cors; le bord interne du gros est également celui de l'ongle incarné : autant d'accidents qui sont dus à des chaussures trop étroites. L'analogie me force à conclure que la compression qui les produit doit en produire d'un autre ordre quand elle vient à tomber sur l'ongle du gros orteil. Cette conclusion touche à l'évidence, quand on réfléchit à l'âge des sujets qui généralement contractent l'exostose. Peu âgés, leur pied se développe rapidement et se trouve bientôt à l'étroit dans une chaussure primitivement de bonnes dimensions; que sera-ce quand la chaussure est primitivement trop juste, comme chez les jeunes filles qui veulent avoir un pied mignon? Or nous savons que l'âge et le sexe féminin prédisposent à l'exostose

sous-unguéale. *Ne sutor ultra crepidam.* Traduction libre : Ne cherchons pas la cause en dehors de la chaussure.

On ne saurait indiquer le temps que la tumeur met à se développer ; il varie nécessairement. Il me sera plus facile d'élucider la question de fréquence. Une affection dont A. Cooper et M. Roux n'ont observé que chacun deux cas ne saurait être très-commune. Mais si, d'un autre côté, on réfléchit que Dupuytren a opéré trente tumeurs de cette sorte ; que Liston, en envoyant cinq esquisses, affirme qu'il a « vu beaucoup d'autres cas indépendamment de ceux-là, et dont les préparations ont été faites » ; que M. Velpeau et Lisfranc ont opéré de ces tumeurs, le premier « plusieurs fois », le second « un grand nombre de fois » ; que plusieurs observations ont mis Blandin sur la voie du traitement dès le commencement de sa pratique ; que M. Lenoir en a vu plusieurs cas et opéré deux pour son compte ; que M. Cusco en a déjà opéré deux, bien qu'il ne soit qu'à son second remplacement, il sera de toute évidence que cette affection n'est point non plus très-rare, et que même elle est commune relativement. Quelle exostose, en effet, à siége précis, autre que la sous-unguéale, Dupuytren a-t-il vu bien plus de trente fois dans son immense pratique ? Il est donc à croire que, si elle n'est pas mieux connue, c'est qu'elle échappe à l'observateur inattentif, et la preuve, c'est que Dupuytren « avait eu plusieurs fois l'occasion d'en examiner de semblables sur le cadavre » (VI).

*Symptômes.* — Après les détails antérieurs, il serait oiseux de donner ici les signes physiques de l'exostose sous-unguéale. Disons, avec Liston, « qu'une extrême dureté et l'immobilité la caractérisent principalement. » Quant aux signes perçus ou traduits par le malade, ils diffèrent pour la marche et pour le repos. Si le malade garde le repos, la tumeur, souvent indolente (II, III, XI, XIII), peut causer, même dans cet état, des douleurs assez vives (I et V). Les douleurs débutent par le bout de l'orteil (II) ; la marche les fait naître quand elles n'existaient pas (III et XI), les exaspère lorsqu'elles existent,

surtout lorsque le sol est inégal ou que le pied vient à heurter contre un obstacle. La marche peut avoir pour résultat de faire saigner la tumeur quand celle-ci est fongueuse (V). Les douleurs varient nécessairement selon le volume, le siége de la tumeur, et aussi la susceptibilité des malades. L'ongle peut les rendre atroces par un mouvement de bascule qui tend à comprimer les tissus sous-jacents à la racine (I). Une simple gêne, une claudication (Liston) plus ou moins notable, l'impossibilité (I) même de se servir du membre affecté : tels sont, en trois mots, les accidents que peut éprouver la marche.

*Diagnostic.* — Quiconque est prévenu de la possibilité de l'exostose sous-unguéale la confondrait difficilement avec quoi que ce soit, dès lors qu'elle a acquis un certain volume et qu'elle forme relief. J'avouerai cependant que, tout en m'occupant de ce travail, j'ai eu quelque difficulté à reconnaître d'une manière précise la nature de la tumeur (XIII). Cela ne m'empêche pas d'avouer, avec M. P. Boyer, que « le diagnostic de cette affection est très-facile » ; mais je ne saurais admettre qu'il l'ait « de suite diagnostiquée ; » son observation prouve trop le contraire. C'est qu'en effet cette maladie serait capable d'embarrasser beaucoup les praticiens qui ne seraient pas prévenus de sa possibilité » (Velpeau). Aussi l'a-t-on confondue, par ignorance ou inadvertance, avec une verrue (IV), avec un je ne sais quoi que l'on traite par la joubarbe pilée, etc. (VII), que l'on panse avec du cérat ou que l'on cautérise avec le nitrate d'argent (XII), que l'on tente d'enlever au moyen d'une ligature après maintes cautérisations inutiles (V), ou enfin que l'on veut couper par rouelles (I), et en définitive avec l'ongle incarné, erreur qui doit être la plus fréquente.

Si la tumeur est visible *a priori* ou si l'ongle a été excisé de manière qu'elle soit à ciel ouvert, sa dureté et son immobilité suffisent pour la faire reconnaître. Si, l'ongle étant intègre, on trouve qu'il bascule sur lui-même en se déjetant de côté, et si en même temps

(moyen que je propose) un corps effilé, introduit sous son extrémité libre comme pour la nettoyer, parcourt facilement une partie de l'espace, et vient s'arrêter contre un corps résistant qui soulève l'ongle (XII), on peut affirmer qu'il y a exostose, à moins toutefois qu'un corps étranger ne se soit récemment fixé sous l'ongle, circonstance dont le malade rendra toujours compte. Quant à la confusion avec l'ongle incarné, le manque de réflexion pourrait seul l'expliquer. Je suis porté à croire que l'existence des deux affections peut être simultanée (IX) : l'ongle incarné peut être primitif ; mais dans l'hypothèse de coïncidence, j'estimerais plus probable que l'onyxis serait la conséquence de la tumeur, qui, en soulevant l'un des bords de l'ongle, aurait forcé l'autre à plonger dans les chairs. Un examen attentif donnerait certainement l'un et l'autre diagnostic. — Je me demande si un phlegmon sous-unguéal non suppuré ne pourrait pas être confondu avec l'exostose. L'incertitude serait de peu de durée.

*Pronostic.* — Comme lésion locale, c'est peu de chose sans doute qu'une exostose sous-unguéale ; mais quand on songe à son siége de prédilection, on comprend que des douleurs importunes, si elles ne sont pas intolérables, qui se reproduisent à chaque pas, à chaque mouvement, finissent par empoisonner la vie. La malade d'André ne pouvait plus ni se chausser, ni marcher, ni manger, ni dormir ; aussi était-elle très-maigre et très-pâle lorsqu'on la lui fit voir. Blandin a donc dit, avec raison, que cette affection « occasionne souvent de vives douleurs et des accidents sérieux. » Le langage d'A. Cooper n'est pas moins précis : « L'exostose déterminait tant de gêne et de douleur ! » L'exostose sous-unguéale, abandonnée à elle-même, pourrait donc, sous certains rapports, se ranger parmi les affections graves. Une tumeur qui ne peut guérir que par une opération sanglante, peut-être par l'ablation de la partie malade, ne passera jamais pour une affection légère. Aussi n'ai-je pas compris cette assertion de M. P. Boyer : « Son pronostic n'a aucune gravité (même avec ce correctif) ; on voit que tous les malades qui en ont été atteints sont guéris sans le moindre accident. » M. Boyer ignore sans doute que Liston a observé la

récidive, que M. Velpeau l'a constatée plusieurs fois ; qu'on a vu l'ongle incarné se déclarer consécutivement à l'abrasion de la tumeur (VII), et enfin que Blandin a perdu un de ses malades.

*Traitement.* — L'exostose sous-unguéale ne paraissant jamais due à des vices constitutionnels, on conçoit que la chirurgie seule ait la puissance d'en opérer la guérison. — Nulle part le traitement n'a été fait d'une manière complète. Je dois rencontrer quelques erreurs sur mon chemin : je demande le droit de les relever.

1° Attaquer la tumeur sur place, par les caustiques, dans le but de la détruire ;

2° Enlever la tumeur en ménageant l'ongle et la phalange ;

3° Enlever la tumeur, en arrachant l'ongle, mais en respectant la phalange ;

4° Enlever la phalange qui supporte la tumeur :

Tel est l'ordre logique ; tels sont, en procédant du simple au composé, les différents moyens qu'il est possible de proposer contre l'affection qui m'occupe. A ces quatre moyens se rattachent les noms d'André, de Dupuytren, de Velpeau, de Liston.

1° *Caustiques* (André). Ce chirurgien pratiqua plusieurs cautérisations avec l'eau mercurielle, et la tumeur, qui me paraît bien avoir dépendu primitivement du périoste, attendu qu'elle n'avait avec l'os que des liaisons peu intimes, se trouva frappée de mort et tomba en masse (1). En serait-il de même en toute autre circonstance? Il est permis d'en douter.

2° *Abrasion* (Dupuytren). « A l'aide d'un bistouri, on fait, de chaque côté de l'ongle, une incision demi-circulaire. Ces incisions mettent à découvert et cernent la tumeur osseuse ; alors, avec le bistouri ou avec la gouge et le maillet, on enlève l'exostose. Il ne faut pas se borner à retrancher le sommet, *car alors la tumeur se reproduirait.* »

A. Cooper s'est servi d'une scie en pareille circonstance. Lisfranc, qui a admis le procédé de Dupuytren, prétend que celui-ci, armé « d'un fort scalpel, tenu à pleine main, sacrifiait en même temps, et en procédant d'arrière en avant, l'ongle et le tissu osseux tuméfié. » Je ne nie pas; mais ce qui est certain, c'est que l'on a noté (VII), d'une manière spéciale, que l'ongle n'a été atteint en aucune manière, et d'ailleurs j'ai tiré littéralement le procédé de Dupuytren de sa *Clinique chirurgicale.* — M. P. Boyer a employé avec bonheur les ciseaux courbes pour enlever la tumeur mise à nu. — L'opération se compose des temps suivants : 1° l'exostose est séparée des parties molles ; 2° la tumeur est emportée ; 3° un bouton de feu est porté au fond de la plaie, s'il y a lieu.

3° *Abrasion après l'arrachement préalable de l'ongle* (Velpeau). Le professeur de la Charité, et M. Roux a commis la même erreur, prête à tort à Dupuytren d'avoir « l'habitude de procéder d'abord à l'arrachement de l'ongle ; — manière de faire que ce grand chirurgien considérait comme inutile et que Lisfranc ne lui a jamais vu employer, — et d'exciser ensuite jusque dans le corps de la phalange... Pour le gros orteil, c'est là le remède à préférer. On s'y prend d'ailleurs comme pour l'onyxis, avec cette différence qu'il n'est pas indispensable ici d'anéantir la racine de l'ongle. Une fois l'ongle enlevé, le chirurgien fait sauter l'exostose, en agissant avec le bistouri comme avec le canif dans l'action de tailler une plume. Le cautère actuel est aussitôt porté sur la plaie, comme pour en arrêter l'hémorrhagie. »

Blandin avait cette pratique ; il arrachait l'ongle comme il suit : « Le malade étant couché sur un lit, un aide écarte les orteils ; le chirurgien saisit, de la main gauche, le gros orteil par sa face plantaire, et, muni de ciseaux pointus un peu forts, il divise l'ongle d'avant en arrière, à peu près sur sa partie moyenne. Il saisit ensuite, au moyen de pinces à disséquer, chacune des deux portions de l'on-

gle divisé, et, les renversant sur elles-mêmes de dedans en dehors, les sépare des parties molles. »

Le professeur Roux, qui procède, comme Blandin et M. Velpeau, par l'arrachement de l'ongle, conseille « d'abattre la tumeur soit avec une petite scie, soit encore et mieux avec une tenaille incisive. » Contrairement à M. Velpeau, quand Lisfranc employait ce procédé, il jugeait convenable de détruire l'ongle jusqu'à la racine, attendu que le nouvel ongle se formant de toutes pièces, il s'accroît d'une manière vicieuse, incommode, douloureuse, et que ces états persistent après son entière formation. »

Dans ce troisième procédé, l'opération se compose des temps qui suivent : 1° arrachement de l'ongle; c'est un temps simple ou multiple; 2° abrasion de la tumeur; c'est encore un temps multiple; 3° application d'un bouton de feu, s'il y a lieu.

4° *Enlèvement de la phalange* (Liston). Dupuytren, on a pu le voir, craignait la récidive, mais rien n'indique qu'il l'ait constatée. Nous savons que Liston l'observa sur son premier malade, et il l'avait traité par abrasion. La pratique de M. Velpeau vient à l'appui du fait de Liston. « Il est un point, dit M. Follin, relatif à ces exostoses, qui semble ne point avoir été vu par Dupuytren, et qui a frappé l'attention du professeur de la Charité : plusieurs fois il les a vues récidiver. *Quoi qu'il en soit, l'extirpation par le bistouri constitue le meilleur mode de traitement.* » Il faut que l'habile professeur ait modifié sa pratique, ou l'on ne pourrait pas concevoir comment lui-même aurait écrit à une époque antérieure : « J'ai parlé ailleurs de l'exostose sous-unguéale des différents orteils, décrite surtout par Dupuytren et Liston, qui, *comme moi,* préfèrent en pareil cas l'amputation de la dernière phalange à l'excision de l'exostose. »

Le fait est, et je ne sais comment expliquer l'inconséquence du savant professeur avec lui-même, et en même temps son erreur à l'égard de Dupuytren, que l'on trouve, à l'endroit indiqué par M. Velpeau, le troisième procédé que l'on vient de lire. Il n'admet la désar-

ticulation que pour les petits orteils. Il faut en convenir, ce *comme moi* un peu malencontreux eût pu être mieux placé. Mais laissons cette insignifiante critique, et disons que, de la récidive, le chirurgien d'Édimbourg conclut à la pratique suivante, et ce sera la fin de son intéressant travail. « J'ai l'habitude, dit-il, de conseiller, et, lorsque c'est accepté, de pratiquer l'amputation dans l'article entre la première et la seconde phalange (il s'agit du gros orteil), opération facile à faire et plus convenable, plus rapide et plus facile que la section de l'os. *Aucune claudication n'en résulte.* La maladie est d'une nature si gênante que les malades s'y soumettent en général aisément. L'amputation de l'os entier me paraît préférable à toute autre tentative pour exciser la partie malade, parce qu'elle est moins douloureuse, *plus certaine,* et ne présente pas plus d'inconvénients. » — Mon maître, M. Lenoir, qui ne connaissait pas la pratique de Liston, mais effrayé d'un cas de mort consécutif à l'abrasion pratiquée par Blandin, à l'hôpital Beaujon, a admis cette manière de faire. M. Cusco y a eu recours pour une exostose sur le quatrième orteil.

*Appréciation.* J'ai exposé les moyens de traitement ; il serait peut-être sage de laisser aux chirurgiens le soin de les apprécier. On me pardonnera cependant, je l'espère, si, en terminant ce travail, j'indique le procédé de mon choix.

Il est entendu qu'on ne saurait tenir compte du traitement par les caustiques. Rien ne pourrait faire espérer aux imitateurs d'André une chance égale à la sienne. Outre son incertitude, un pareil traitement menacerait d'être long et ennuyeux.

L'abrasion simple est une opération facile et expéditive, surtout si l'instrument tranche d'un seul coup et l'ongle et la tumeur (Lisfranc); son exécution n'est guère moins rapide quand l'ongle est complétement ménagé. Je la rejette cependant, faite de l'une et de l'autre façon, car elle peut donner lieu à la récidive. Si Dupuytren ne l'a pas constatée, cela tient sans doute à l'activité d'un service où les

malades ne faisaient jamais un long séjour ; d'ailleurs des accidents consécutifs ont pu nécessiter l'arrachement de l'ongle (VII).

Que dirai-je de l'arrachement de l'ongle suivi de l'abrasion de la tumeur? Il expose à la récidive, ainsi que M. Velpeau l'a constaté plusieurs fois ; il a donné un cas de mort entre les mains de Blandin. Ce procédé a encore, selon Lisfranc, si la matrice n'est pas détruite, l'inconvénient de laisser l'ongle se renouveler d'une manière vicieuse, difforme, et propre à déterminer des accidents. Le moyen le plus puissant pour parer de la récidive serait, je n'en doute pas, un bouton de feu vigoureusement appliqué au fond de la plaie ; mais ce moyen peut tellement retarder la guérison, que M. P. Boyer a résolu de ne plus l'employer (X).

Reste l'amputation dans l'article : elle seule répond à tout sans prêter à la critique, elle met sûrement à l'abri de la récidive. Pas plus que les autres procédés, elle n'est capable d'entraîner des accidents immédiats ; quant aux résultats éloignés, nous savons par Liston qu'elle n'est suivie d'aucune claudication. C'est ce qu'il m'a été donné de constater (XII). De plus, elle me semble une opération bien simple, d'une exécution aussi facile que l'abrasion, plus facile que l'arrachement suivi de l'abrasion.

En terminant, je veux ramener l'attention sur la pratique d'André pour les cas où l'ongle, ayant été ménagé, conserve une direction vicieuse après la guérison de la plaie. La pression déterminée par la lame de plomb me paraît des plus avantageuses pour combattre cette déviation.

# QUESTIONS

SUR

## LES DIVERSES BRANCHES DES SCIENCES MÉDICALES.

---

*Physique.* — De l'écoulement des fluides élastiques par des orifices et des canaux ; applications à l'appareil respiratoire.

*Chimie.* — Des caractères des phosphates.

*Pharmacie.* — De l'emploi pharmaceutique du houblon ; décrire les différentes préparations dont il fait la base, les comparer entre elles.

*Histoire naturelle.* — Caractères de la famille des euphorbiacées, et indication des médicaments qu'elle fournit à la matière médicale.

*Anatomie.* — Des muscles qui concourent aux mouvements de rotation de la tête.

*Physiologie.* — De l'accommodation de l'œil pour la vue à diverses distances.

*Pathologie externe.* — Des fistules à l'anus.

*Pathologie interne.* — De la fièvre dite puerpérale.

*Pathologie générale.* — Des rapports qui peuvent être saisis par l'observation entre la composition du sang et les épanchements séreux.

*Anatomie pathologique.* — Des perforations spontanées.

*Accouchements.* — L'accouchement prématuré artificiel peut-il être appliqué à d'autres cas que ceux de rétrécissements du bassin?

*Thérapeutique.* — Des médicaments qui exercent sur la composition du sang une influence évidente.

*Médecine opératoire.* — De la résection de la tête du fémur.

*Médecine légale.* — Des signes de la virginité.

*Hygiène.* — Des premiers soins que réclame l'enfant nouveau-né.